

## 第Ⅱ章

# 部位別のインターベンショナル治療

樋口比登実

## 15. 顔面・頸部の痛み

### 要 旨

耳鼻科、口腔外科領域の悪性腫瘍および頸部への転移性腫瘍による顔面痛・後頭部痛・頸部痛は、種々の神経や神経叢への腫瘍の浸潤・転移などにより惹起され、薬物療法で難渋する代表的ながん性痛である。この部位の痛みに対する適切なインターベンショナル治療（神経ブロック）は優れた鎮痛効果を発揮するが、適応を間違えると感覚低下や痺れなど、患者にとって更なる辛さが増す場合もあり、慎重に適応を検討することが重要である。

### 1. 原因と症状

舌がん、上・中・下咽頭がん、喉頭がん、上顎・下顎がんなどの顔面、頸部原発の腫瘍および転移性腫瘍（頸部リンパ節への転移）が、三叉神経、舌咽神経などに浸潤し痛みを起す場合と、腫瘍自体が局所の組織を障害し痛みを起す場合などがある。痛みのほかに、腫瘍の増大とともに顔貌の変化、顔面神経麻痺、摂食・咀嚼・嚥下・味覚・発声の障害などによる食事や会話の制限、上気道の狭窄・閉塞による呼吸困難、悪臭の出現、易出血性など、著しくQOLを低下させる管理困難な症状が出現する。

#### 1) 腫瘍（転移性腫瘍も含む）の神経への圧迫・浸潤

腫瘍に侵された神経支配領域に痛みが生じ、痛みの部位、その原因は明らかであることが多い。痛みの部位、性状、経過、および食事・会話などの状態を問診し、さらに視診、理学的所見、神経学的所見やX線・CT・MRIなどの画像所見で、痛みの原因を検索し、どの神経が痛みの発生に関与しているかを調べる。腫瘍占有部位により異なった症状が出現するが、痛みのほかに、腫瘍の増大とともに顔貌の変化、顔面神経麻痺、摂食・咀嚼・嚥下・味覚・発声の障害などによる食事や会話の制限、悪臭の出現、易出血性など、著しくQOLを低下させる管理困難な症状が出現する。病状の進行に伴い、一つひとつ機能が失われ、痛みや痺れなど種々の症状も増強し、患者自身が症状の悪化を自覚するが、死には直結せず、精神的にも負担が大きい。

#### 2) 腫瘍の局所浸潤による痛み

周囲組織への局所浸潤により、粘膜や皮膚に種々の痛みが出現する。この皮膚の締めつけ感や粘膜障害などの痛みは難治である。痛み以外に、上気道の狭窄・

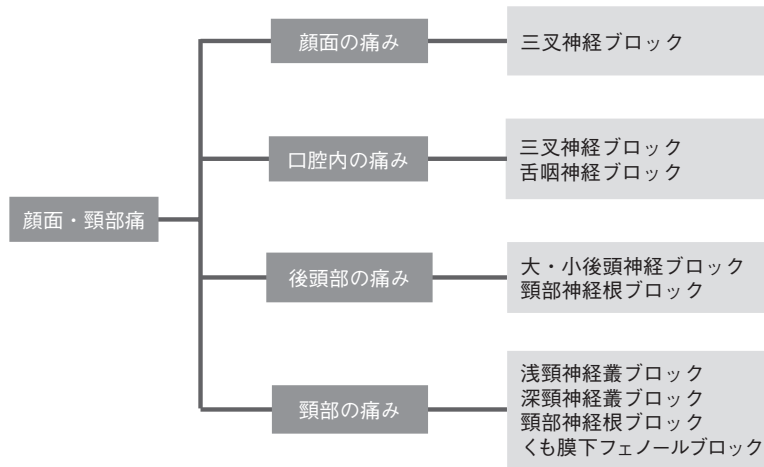


図1 顔面・頸部の痛みに対するインターベンショナル治療の適応

閉塞による呼吸困難，嚥下困難，口腔乾燥・口渇，口臭・腫瘍浸潤部位の悪臭，咀嚼・発声障害，出血などによる低血圧など，難渋する症状が多い。

## 2. インターベンショナル治療

「WHO方式がん性痛 三段階鎮痛ラダー」に従った薬物療法を行い，手術・放射線療法の適応があれば検討する。痛みの原因・部位によりインターベンショナル治療<sup>1-12)</sup>が適応される(図1)。顔面の痛みに対しては三叉神経ブロック(各種)，口腔内の痛みには三叉神経ブロックや舌咽神経ブロックが施行される。舌咽神経が走行する近くには多くの神経が存在し，ブロックによりいろいろな合併症が生じる(嚥下障害・嘔声・高血圧・頻脈など)ため，ブロック施行に際し，神経破壊薬の使用は非常に限定される。後頭部の痛みには後頭神経ブロック，神経根ブロックなど，頸部の痛みには浅・深頸神経叢ブロック，頸部神経根ブロック，くも膜下フェノールブロック，くも膜下脊髄鎮痛法，硬膜外ブロックなどが施行される。

## 3. 各 論

### 1) 三叉神経ブロック (三叉神経の項参照)

薬物療法で対応困難な顔面痛に対し，三叉神経節および末梢枝のブロックの有効性について詳細な研究はなく，有効であったとの症例報告にとどまる。

エビデンスレベル V

推奨度 B

### 2) 舌咽神経ブロック<sup>8,9)</sup>

症例報告や，咽喉頭部の悪性腫瘍による痛みに対して神経破壊薬を使用した舌咽神経ブロックが行われる<sup>9)</sup>の記載などは認められるが，詳細な報告はない。

エビデンスレベル V

**推奨度 I****3) 神経根ブロック** (神経根ブロックの項参照)

有効であったとの症例報告に止まる.

**エビデンスレベル V****推奨度 I****4) 浅・深頸神経叢ブロック<sup>10)</sup>**

症例報告があるのみで, 詳細な報告はない.

**エビデンスレベル V****推奨度 B****5) 後頭神経ブロック<sup>11)</sup>**

症例報告があるのみで, 詳細な報告はない.

**エビデンスレベル V****推奨度 B****6) くも膜下フェノールブロック<sup>12)</sup>** (くも膜下フェノールブロックの項参照)**エビデンスレベル V****推奨度 I****参考文献**

- 1) 長槽 巧, 渡辺敏光, 松尾俊太郎, 他: ガッセル神経節ブロックによるがん性疼痛の治療. ペインクリニック 3:291-297, 1982
- 2) Dios PD, Leston JS: Oral cancer pain. Oral Oncol 46:448-451, 2010
- 3) Kohase H, Umino M, Shibaji T, et al: Application of mandibular nerve block using an indwelling catheter for intractable cancer pain. Acta Anesthesiol Scand 48:382-383, 2004
- 4) Lund PC: The role of analgesic blocking in the management of cancer pain: Current trends. A review article. J Med 13:161-182, 1982
- 5) Iwade M, Fikuuchi A, Kawamata M, et al: Management of severe pain after extended maxillectomy in patient with carcinoma of the maxillary sinus. Masui 45:82-85, 1996
- 6) Shapshy SM, Scott RM, McCann CF, et al: Pain control in advanced and recurrent head and neck cancer. Otolaryngol Clin North Am 13:551-560, 1980
- 7) Varghese BT, Koshy RC, Sebastian P, et al: Combined sphenoplatine ganglion and mandibular nerve, neurolytic block for pain due to advanced head and neck cancer. Palliat Med 16:447-448, 2002
- 8) Glossopharyngeal nerve block using ultrasound guidance: A case report of a new technique. Reg Anesth 14:304-307, 1998
- 9) 長沼芳和: 舌咽神経ブロック. (若杉文吉・監: ペインクリニック). 東京, 医学書院, 1988, 40-42
- 10) Kim HH, Kim YC, Park YH, et al: Cervicogenic headache arising from hidden metastasis to cervical lymphnode adjacent to the superficial cervical plexus: A case report. Korean J Anesthesiol 60:134-137, 2011
- 11) 樋口比登実, 増田 豊: 中咽頭がん患者の頭頸部痛にネオビタカインによる後頭神経ブロックが有効であった一例. Pharmcoanesthesiology 18:52-54, 2006
- 12) 若杉文吉: 癌疼痛のペインクリニック: 頭部・顔面. 外科治療 14:1, 1972